

Р. Ю. Собко<sup>1</sup>, П. С. Бодак<sup>1</sup>, Т. Б. Оранський<sup>1</sup>, М. О. Ковальов<sup>1</sup>,  
Т. Т. Борачок<sup>1</sup>, У. А. Фесенко<sup>2</sup>

## Клінічний випадок отруєння ацетамінофеном та ацетилсаліциловою кислотою

<sup>1</sup>Комунальне некомерційне підприємство Львівської обласної ради «Західноукраїнський спеціалізований дитячий медичний центр», м. Львів

<sup>2</sup>Львівський національний медичний університет імені Данила Галицького

*Ключові слова: отруєння, ацетамінофен, ацетилсаліцилова кислота, екстракорпоральні методи детоксикації, антидотна терапія*

Дівчинка, О., 16 років поступила 14.05.2019 у ВАІТ ЗУСДМЦ зі скаргами на млявість, сонливість, нудоту. З анамнезу відомо, що дитина з суїцидальною метою 13.05.2019 прийняла: 25 г мефенамінової кислоти, 10 г ацетилсаліцилової кислоти, 3 г біосону (пасифлора та доксиламін), 40 мг тізалуду, 5 г амізону, ввечері наступного дня випила 14.05.2019 декілька упаковок парацетамолу (24 г). Самостійно викликала бригаду екстреної медичної допомоги, доставлена у КНП ЛОР «Львівська обласна клінічна психіатрична лікарня», звідти скерована у КНП Львівська обласна клінічна лікарня «ОХМАТДИТ», звідки доставлена та госпіталізована у відділення анестезіології, інтенсивної терапії (ВАІТ) КНП ЛОР «Західноукраїнський спеціалізований дитячий медичний центр». З анамнезу відомо, що від моменту прийому парацетамолу до моменту поступлення у ВАІТ минуло 6 год.

На момент поступлення у ВАІТ стан дитини був середньої тяжкості. Скарги на загальну слабкість, головокружіння, нудоту, блювання, незначну болючість у правому підбер'ї. Свідомість – 15 балів за шкалою ком Глазго. Дихання та гемоди-

наміка компенсовані: частота серцевих скорочень – 120/хв, артеріальний тиск – 104/63 мм рт. ст., SpO<sub>2</sub> – 99 %, ЧД – 18/хв; тони серця ритмічні, звучні, дихання везикулярне. Лабораторно – біохімічні показники в межах норми.

Про даний інцидент повідомлено представників Національної поліції, пацієнту проведено консультацію психіатра.

У ВАІТ проведено:

- промивання шлунка;
- від моменту поступлення розпочато титровану інфузію специфічного антидота – N-ацетилцистеїну («Інгаміст», Юрія-Фарм, Україна) за схемою: перша доза – 150 мг/кг у 200 мл 0,9 % NaCl протягом 30 хв; друга доза – 50 мг/кг у 400 мл 0,9 % NaCl протягом 4 год; третя доза – 100 мг/кг у 1000 мл 0,9 % NaCl протягом 16 год;
- призначено сорбенти, H-2-гістаміноблокатор (фамотидин, 20 мг двічі на добу у вигляді повільного внутрішньовенного введення «Квамател», «Gedeon Richter», Угорщина), інгібітор протонної помпи (пантопразол, 40 мг один раз на добу у вигляді повільного внутрішньовенного введення, «Контролок», «Atlanta Pharma AG», Німеччина), налагоджено інфузійну терапію («Стерофундин», В. Braun, Німеччина).

Враховуючи високий ризик розвитку пептичних виразок, ерозій шлун-

ка та дванадцятипалої кишки після передозування ацетилсаліцилової та мефенамінової кислот, прийнято рішення про застосування двокомпонентної антисекреторної терапії: фамотидин і пантопразол.

Враховуючи наявні дані, що парацетамол, ацетилсаліцилова кислота та інші медикаменти частково елімінуються за умов використання екстракорпоральних методів детоксикації, через 2 год від моменту поступлення налагоджено центральний венозний доступ – діалізний катетер Fresenius, 11French, у v. jugularis interna dextra, під контролем УЗ. Через 3 год від моменту поступлення розпочато Continuous venovenous hemodiafiltration (CVVHDF) апаратом Prismaflex (враховуючи високий ризик фульмінантної печінкової, а також ниркової недостатності).

На момент початку процедури CVVHDF стан пацієнтки – стабільний, висловлює скарги на надсадний кашель, блювоту (розцінено як побічну дію ацетилцистеїну), слабкість.

У крові 14.05.2019 при надходженні до ВАГТ (6 год експозиції) до початку інтенсивної терапії визначено сироваткову концентрацію ацетамінофену (парацетамол) – 0,9 г/л і ацетилсаліцилової кислоти (АСК) – 0,25 г/л.

На наступний день 15.05.2019 (24 год експозиції) спостерігалось значне зниження концентрації ацетамінофену до 0,053 г/л і ацетилсаліцилової кислоти – до 0,077 г/л.

Ультразвукове обстеження внутрішніх органів: печінка – не збільшена в розмірах, ехогенність паренхіми – звичайна, структура – дрібнозерниста, однорідна, строма печінки – не ущільнена, не потовщена. Жовчний міхур розташований типово, овоїдної форми, не деформований, стінки не ущільнені, не потовщені, просвіт –

гомогенний. Підшлункова залоза – контур чіткий, не потовщена, ехогенність – звичайна, структура – середньозерниста, однорідна. Селезінка – не збільшена, ехогенність – звичайна, структура – однорідна. Вільна рідина в черевній порожнині не виявлена. Нирки розташовані типово, звичайних розмірів. Ехогенність паренхіми – звичайна, кортико-медулярна диференціація – збережена, чашково-мискова система – без ознак дилатації. Сечовий міхур – містить балончик від катетера Фолея.

Електрокардіограма: ритм – синусовий, частота серцевих скорочень – 64 уд./хв. Інтервали – в нормі. Процеси реполяризації – в нормі.

Ехокардіографія: структурних змін не виявлено. Скоротливість міокарда – добра.

Показники клінічного аналізу крові в динаміці наведені в таблиці 1.

Визначення показників загального аналізу крові здійснювалось на апараті Sysmex XP-300.

При надходженні до стаціонару мав місце високий лейкоцитоз ( $20,3 \cdot 10^9/\text{л}$ ), який протягом 4 діб нормалізувався. Проявів інфекції в пацієнтки не було, не гарячкувала. Тому лейкоцитоз розцінений як прояв токсичної дії медикаментів. Отримувала антибіотикопрофілактику (2 г Цефоперазону/Сульбактаму, 1 г за цефоперазоном, 2 рази на добу у вигляді внутрішньовенної краплинної інфузії, «Сульперазон», Pfizer Inc., США).

Зниження рівня тромбоцитів, що спостерігалось на 4 і 5 добу лікування, ймовірно спричинене використанням гепарину, що є потрібним під час використання екстракорпоральних методів детоксикації, зокрема, CVVHDF апаратом Prismaflex. Інші показники клінічного аналізу крові не виходили за межі норми (табл. 1).

Динаміка показників клінічного аналізу крові

Показник	Дата								
	14.05	15.05	16.05	17.05	18.05	19.05	20.05	21.05	
Еритроцити, $10^{12}$ клітин/л	4,14	4,61	4,45	4,39	3,48	3,39	3,53	3,65	
Гемоглобін, г/л	123	138	134	132	105	99	106	108	
Лейкоцити, $10^9$ клітин/л	20,3	19,5	17,7	11,6	9,4	8,8	9,3	9,7	
Базофіли, %	1	0	–	0	–	–	1	–	
Еозинофіли, %	1	1	2	1	4	7	7	2	
Паличкоядерні, %	4	6	2	5	2	5	3	5	
Сегментоядерні, %	81	75	74	54	69	59	63	56	
Лімфоцити, %	8	12	14	29	15	20	20	25	
Моноцити, %	5	6	8	11	10	9	6	12	
Тромбоцити, $10^9$ клітин/л	363	367	254	195	185	193	244	273	
Швидкість осідання еритроцитів, мм/год	5	6	9	4	14	20	25	27	

Біохімічні показники крові та рівень електролітів наведені в таблиці 2.

Визначення показників біохімічного аналізу крові здійснювалось на біохімічному аналізаторі Biolyzer 300.

Практично летальна доза ацетамінофену та ацетилсаліцилової кислоти могла викликати гостре ушкодження печінки. Завдяки швидкому початку антидотної терапії та екстракорпо-

ральної детоксикації вдалося запобігти розвитку такого ускладнення.

У пацієнта спостерігалось підвищення рівня креатиніну на 3 добу, що було розцінено як наслідок токсичної дії ацетилсаліцилової кислоти та парацетамолу, згодом спостерігалась нормалізація рівня креатиніну на фоні лікування. На 2–4 добу спостерігалось зниження рівня загального білка, що найімовірніше є ознакою

Таблиця 2

Динаміка показників біохімічного аналізу та електролітів крові

Показник	Дата								
	14.05	15.05	16.05	17.05	18.05	19.05	20.05	21.05	
Загальний білірубін, мкмоль/л	6,4	6,9	5,2	5,8	6,3	5,9	6,1	4,8	
Загальний білок, г/л	75,9	59,5	66,5	52,4	63,2	60,1	66,4	68,0	
Глюкоза, ммоль/л	5,8	–	–	–	4,7	–	–	–	
Сечовина, ммоль/л	1,5	2,2	2,4	2,1	5,9	3,9	4,3	4,6	
Креатинін, мкмоль/л	82,5	85,5	103,9	81,0	86,8	70,5	74,3	58,0	
Аланінамінотрансфераза, МО/л	12,5	12,6	32,1	28,7	19,1	19,4	16,2	13,0	
Аспартатамінотрансфераза, МО/л	25,9	21,4	14,0	11,0	32,4	15,5	20,5	14,0	
$K^+$ , ммоль/л	3,8	3,3	5,3	3,7	3,8	3,9	3,9	4,4	
$Na^+$ , ммоль/л	133	131	137	136	138	138	135	138	
$Ca^{++}$ , ммоль/л	2,5	2,5	2,4	2,6	2,6	2,6	2,6	2,43	

порушення білковосинтетичної функції печінки. Рівень загального білірубіну, електролітів ( $K^+$ ,  $Na^+$ ,  $Ca^{2+}$ ) і сечовини, активність трансаміназ протягом лікування перебували в межах норми (табл. 2).

Показники коагулограми в динаміці наведені в таблиці 3.

Визначення показників системи коагуляції здійснювалось апаратом Sysmex CA-104.

Деяке подовження активованого часткового тромбoplastинового часу пояснюється дією гепарину на тлі еферентної терапії. На 3–4 добу спостерігалось деяке подовження протромбінового часу та зниження протромбінового індексу, що найімовірніше є ознакою порушення функції печінки. Критичному порушенню в системі коагуляції вдалося запобігти за рахунок раннього початку еферентної й антидотної терапії (табл. 3).

Показники газів крові та кислотно-лужного стану наведені в таблиці 4.

Визначення показників кислотно-лужної рівноваги здійснювалось апаратом EasyBloodGas, Medica Corp.

Протягом перших двох діб мали місце прояви компенсованого метаболічного ацидозу, що є характерним для передозування ацетилсаліцилової кислоти (табл. 4).

Проводилось лікування наступними препаратами: інгаміст (ацетилцистеїн), інфузійна терапія, квамател, нольпаза, алмагель, цефоперазон/сульбактам.

У результаті проведеної терапії було досягнуто максимальне виведення медикаментів з організму дівчинки, що запобігало виникненню печінкової та ниркової недостатності. З покращанням стану хвору виписано додому.

### Обговорення клінічного випадку

Отруєння ацетамінофеном є другою за частотою причиною проведення трансплантації печінки в цілому світі та найпоширенішою причиною трансплантації печінки в США. Отруєння ацетамінофеном є причиною 56,000 звернень у відділення невідкладної допомоги, 2,600 госпіталізацій і 500 смертей на рік у США. Близько 50 % випадків становить ненавмисне

Таблиця 3

*Динаміка показників коагулограми*

Показник	Дата	14.05	15.05	16.05	17.05	18.05	19.05	20.05	21.05
	Активованний частковий тромбoplastиновий час, с		25,9	67,7	57,7	53,6	26,9	26,1	27,5
Протромбіновий час, с		13	18,2	23,1	20,1	13,6	13,3	12,6	13,2
Протромбіновий індекс, %		97	70	55	63	93	96	101	96
Фібриноген, г/л		1,84	1,66	3,35	2,69	2,73	3,8	3,62	3,8

Таблиця 4

*Динаміка показників газів крові та кислотно-лужного стану*

Показник	Дата	14.05	15.05	16.05	17.05	18.05	19.05	20.05	21.05
	pH		7,43	7,31	7,35	7,337	7,342	7,360	7,362
PCO <sub>2</sub>		29,4	34,3	44,2	54,9	40,3	42,3	42,9	13,2
HCO <sub>3</sub>		19,3	17,4	27,2	29,4	21,8	23,9	24,3	96
BE		-5,1	-9,0	-0,1	3,4	-4,1	-3,4	-1,3	3,8

передозування. Більше 60 мільйонів американців приймають ацетамінофен щотижнево, більшість з них навіть не знають про наявність парацетамолу в складі комбінованих лікарських препаратів [1].

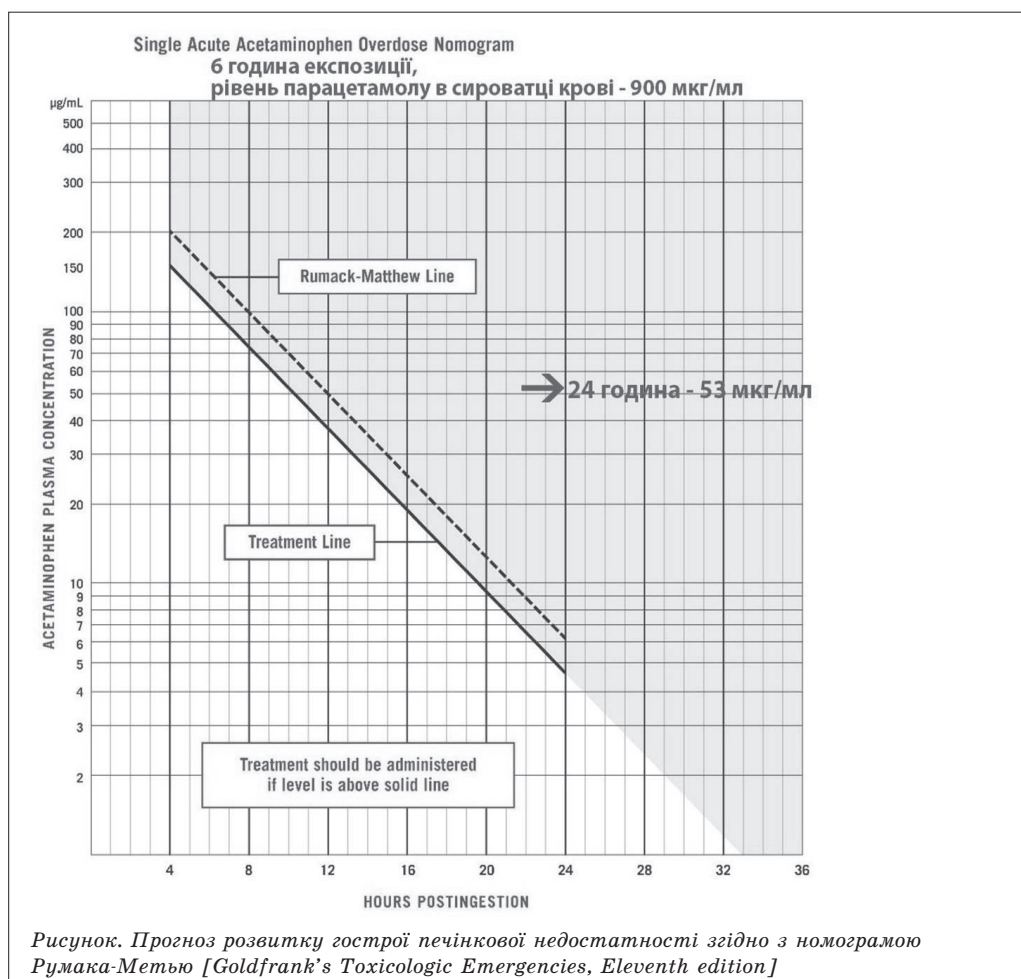
Згідно з даними літератури, потенційна летальна доза ацетамінофену становить більше 150 мг/кг, доза прийнята пацієнткою становила 394 мг/кг [2].

Згідно з номограмою Румака-Метью (рисунок) – рівень ацетамінофену, за якого очікується розвиток гострої печінкової недостатності, станом на 6 год експозиції становить 120 мкг/мл (сироватковий рівень станом на 6 год експозиції в пацієнтки – 900 мкг/мл), а станом на 24 год ек-

позиції – рівень більше 5 мкг/мл (у пацієнтки – 53 мкг/мл) [3].

За умов гострого отруєння парацетамолом головним критичним органом є печінка (пошкодження та некроз гепатоцитів). Пошкодження проксимальних ниркових каналців і гостре ушкодження нирок розвивається рідше – у 25 % хворих з важким пошкодженням печінки та в 50 % з печінковою недостатністю в ході отруєння. Пік концентрації в плазмі після перорального прийому в формі таблеток або капсул – через 2–4 год. Одноразова токсична доза для дорослих складає >150 мг/кг [4].

Інтермітуючий гемодіаліз і постійний вено-венозний гемодіаліз сприяють елімінації парацетамолу. Інтермітую-



чий гемодіаліз використовується на ранніх етапах після моменту передозування з метою елімінації високої концентрації парацетамолу (зазвичай більшої ніж 500 мкг/мл) і в пацієнтів з повільною елімінацією парацетамолу на пізніх стадіях після передозування [3].

Протягом гемодіалізу елімінується також N-ацетилцистеїн, екскреція становить близько 50–76 %, кліренс під час гемодіалізу ( $CL_{HD}$ ) – 114 мл/кг/год. Рекомендованим є подвоєння дози N-АЦЦ з метою компенсації елімінації протягом сеансу гемодіалізу. Проте протягом гемодіалізу не елімінується парацетамол. Елімінація N-ацетилцистеїну протягом CVVHD становить – кліренс під час гемодіалізу ( $CL_{HD}$ ) – 42 мл/кг/год, що призводить до зниження концентрації майже на 13 %. Протягом CVVHD елімінується близько 24 г парацетамолу протягом 16 год, й немає потреби в корекції дозування [5].

У більшості випадків інтермітуючий гемодіаліз є процедурою вибору за умов отруєння саліцилатами. Гемодіаліз не лише виводить саліцилати, а й швидко призводить до корекції волеїї, дизелектролітемії та коригує порушення кислотно-лужної рівноваги. Швидке зниження рівня саліцилатів у сироватці крові в пацієнтів з важким отруєнням описане під час використання безперервної нирково-замісної терапії, яка здебільшого використовується в гемодинамічно нестабільних пацієнтів або за відсутності можливості проведення процедури інтермітуючого гемодіалізу [3].

У результаті гострого передозування ацетилсаліцилової кислоти відбувається порушення кислотно-лужного балансу як побічний ефект. Відзначають три ступені процесу [2]:

– легкий ступінь настає за концентрації препарату 150 мкг/л. Супро-

воджується задишкою, підвищеним потовиділенням, головним болем, запамороченням, загальною слабкістю, нездужанням й іншими ознаками легкого токсикозу;

– середній ступінь – за концентрації 300–500 мкг/л. Включає підвищену температуру (лихоманку), нудоту, блювоту, зневоднення, зменшення діурезу. Розвиваються термінальні стани, зумовлені алергічною реакцією й дисфункцією органокомплексів;

– важкий ступінь настає, коли концентрація перевищує 500 мкг/л і загрожує пригніченням дихання та серцевої діяльності, порушенням свідомості, судомами, поліорганною недостатністю, метаболічним ацидозом. Стан ускладнюється комою, токсико-інфекційним шоком і внутрішніми крововиливами [2, 6].

Оскільки константа кислотної дисоціації ( $pK_a$ ) саліцилатів становить близько 3, близько 50 % молекул у шлунковому вмісті залишаються в неіонізованому стані, тому саліцилати швидко всмоктуються в шлунку. У тонкій кишці, де рН вище, менша інтенсивність всмоктування компенсується великою площею всмоктування. Таким чином, у разі прийому саліцилатів перорально їхня максимальна сироваткова концентрація досягається менше ніж за 1 год. Ступінь зв'язування з білками плазми становить 80–90 %. Саліцилати кон'югуються з гліцином і глюкуроном у печінці та виводяться нирками. За передозування максимальна сироваткова концентрація досягається через 4–6 год. У випадку терапевтичної концентрації 90 % речовини зв'язується з альбуміном, за токсичної концентрації цей показник знижується й становить близько 75 %.  $pK_a$  аспірину становить 3,5, але аспірин швидко гідролізується до саліцилової

кислоти, рКа якої становить 2,97. Саліцилова кислота у випадку фізіологічного рН здебільшого перебуває в зміненому (іонізованому) стані. Але у випадку передозування, при зниженні рН сироватки крові зростає кількість неіонізованої (незміненої) саліцилової кислоти, що швидко проникає через мембрану клітин. Саме саліцилова кислота, що потрапляє в клітини в незміненому вигляді, призводить до розвитку клінічних ознак передозування [2].

Найефективнішим методом за цих умов є гемодіаліз, який дає змогу відфільтрувати не зв'язані з білками крові молекули. У даному випадку для діалітичної терапії використовували систему PRISMAFLEX, а саме CVVHDF метод – постійна вено-венозна гемодіафільтрація. Гемодіафільтрація, вдало поєднуючи переваги обох методів (гемодіалізу та гемофільтрації), забезпечує за однієї й тої самої об'ємної швидкості потоків максимальне очищення як від речовин з молекулярною вагою 60–500 D, так і з молекулярною вагою 500–5000 D, а також дозволяє виводити великі об'єми рідини за один сеанс (10–12 л). Це вдвічі скорочує тривалість кожної процедури. Ефективність методу зумовлена використанням спеціальних діалізаторів з мембранами, що відрізняються високою гідравлічною проникністю [2, 3].

Метод вимагає підвищеної уваги до контролю за показниками гемодинаміки, так як зниження артеріального тиску за великих потоків діалізуючої рідини, необхідних для ефективного очищення, може призвести до виникнення протилежного градієнта тисків у діалізаторі та зміщення нестерильної рідини в організм пацієнта.

У недавньому оглядовому дослідженні [7] здійснювалось порівняння

двофазної (200 мг/кг протягом 4–6 год, 100 мг/кг протягом 16 год) і класичної трифазної схеми введення N-ацетилцистеїну. За результатами дослідження було виявлено меншу частоту побічних ефектів під час інфузії N-ацетилцистеїну. Ми застосовували класичну трифазну схему введення ацетилцистеїну. Пошуки оптимальних схем використання ацетилцистеїну продовжуються [8].

Протягом останніх років з'являються повідомлення про успішне використання фомепізолу як ад'ювантної антидотної терапії в комбінації з N-ацетилцистеїном у випадку тяжкого отруєння парацетамолом [9–11]. Дані літератури дозволяють стверджувати про потенційну гепатопротекторну ефективність [12–14]. Даний лікарський препарат не зареєстрований в Україні, тому ми його не застосовували.

## Висновки

1. Даний клінічний випадок свідчить про ефективність застосування методики CVVHDF у запобіганні розвитку враження печінки та гострого ушкодження нирок на фоні комбінованого отруєння ацетилсаліциловою кислотою та ацетамінофеном.
2. За надання спеціалізованої токсикологічної допомоги подібним пацієнтам вкрай важливим є вчасний початок антидотної терапії та еферентних методів детоксикації, що дозволяє швидко виводити медикаменти та токсичні сполуки з крові й запобігти розвитку тяжких ускладнень.
3. Лабораторне визначення концентрації ацетамінофену й ацетилсаліцилової кислоти дозволяє прогнозувати перебіг ускладнень та своєчасно починати адекватне лікування за умов отруєнь.

1. Hodgman M. J., Garrard A.R. A review of acetaminophen poisoning. *Crit Care Clin.* 2012. V. 28 (4). P. 499–516. <https://doi.org/10.1016/j.ccc.2012.07.006>.
2. Critical Care Toxicology: Diagnosis and Management of the Critically Poisoned Patient. 2<sup>nd</sup> ed. J. Brent, K. Burkhart, P. Dargan et al. 2017. ISBN: 978-3-319-17899-8.
3. Goldfrank's Toxicologic Emergencies, Eleventh edition. L. S. Nelson, R. S. Hoffman, M. A. Howland et al. 2019. ISBN: 978-1-25-985959-5.
4. Wong A., Gaudins A. Risk prediction of hepatotoxicity in paracetamol poisoning. *Clin Toxicol (Phila).* 2017. V. 55 (8). P. 879–892. <https://doi.org/10.1080/15563650.2017.1317349>.
5. Antidote removal during haemodialysis for massive acetaminophen overdose. M. L. Sivilotti, D. N. Juurlink, J. S. Garland et al. *Clin Toxicol (Phila).* 2013. V. 51 (9). P. 855–863. <https://doi.org/10.3109/15563650.2013.844824>.
6. Mullins M. E., Yeager L. H., Freeman W. E. Metabolic and mitochondrial treatments for severe paracetamol poisoning: a systematic review. *Clin Toxicol (Phila).* 2020. V. 58 (12). P. 1284–1296. <https://doi.org/10.1080/15563650.2020.1798979>.
7. A prospective observational study of a novel 2-phase infusion protocol for the administration of acetylcysteine in paracetamol poisoning. G. K. Isbister, M. A. Downes, K. Mcnamara et al. *Clin Toxicol (Phila).* 2016. V. 54 (2). P. 120–126. <https://doi.org/10.3109/15563650.2015.1115057>.
8. Hendrickson R. G. What is the most appropriate dose of N-acetylcysteine after massive acetaminophen overdose? *Clin Toxicol (Phila).* 2019. V. 57 (8). P. 686–691. <https://doi.org/10.1080/15563650.2019.1579914>.
9. Woolum J. A., Hays W. B., Patel K. H. Use of fomepizole, n-acetylcysteine, and hemodialysis for massive acetaminophen overdose. *Am J Emerg Med.* 2020. V. 38 (3). P. 692.e5–692.e7. <https://doi.org/10.1016/j.ajem.2019.09.026>.
10. Fomepizole as an adjunctive treatment in severe acetaminophen ingestions: a case series. K. R. Shah, C. Fox, A. J. Geib et al. *Clin Toxicol (Phila).* 2021. V. 59 (1). P. 71–72. <https://doi.org/10.1080/15563650.2020.1775847>.
11. Cuninghame S., Loffy K., Cameron P. Massive acetaminophen overdose with metabolic acidosis refractory to N-acetylcysteine, fomepizole, and renal replacement therapy. *Toxicol Rep.* 2021. V. 6 (8). P. 804–807. <https://doi.org/10.1016/j.toxrep.2021.03.031>. eCollection 2021.
12. Massive Acetaminophen Overdose Treated Successfully with N-Acetylcysteine, Fomepizole, and Hemodialysis. M. H. Chiu, N. Jaworska, N. L. Li, M. Yarema. *Case Rep Crit Care.* 2021. V. 11. P. 6695967. <https://doi.org/10.1155/2021/6695967>. eCollection 2021.
13. Shah K. R., Beuhler M. C. Fomepizole as an Adjunctive Treatment in Severe Acetaminophen Toxicity. *Am J Emerg Med.* 2020. V. 38 (2). P. 410.e5–410.e6. <https://doi.org/10.1016/j.ajem.2019.09.005>.
14. Akakpo J. Y., Ramachandran A., Jaeschke H. Novel strategies for the treatment of acetaminophen hepatotoxicity. *Expert Opin Drug Metab Toxicol.* 2020. V. 16 (11). P. 1039–1050. <https://doi.org/10.1080/17425255.2020.1817896>.

**Р. Ю. Собко, П. С. Бодак, Т. Б. Оранський, М. О. Ковальов,  
Т. Т. Борачок, У. А. Фесенко**

### **Клінічний випадок отруєння ацетамінофеном та ацетилсаліциловою кислотою**

У статті описано роль специфічної антидотної терапії та екстракорпоральних методів детоксикації апаратом Prismaflex у пацієнтки з медикаментозним отруєнням парацетамолом та ацетилсаліциловою кислотою. Пацієнтка 16 років прийняла з суїцидальною метою 10 г ацетилсаліцилової кислоти, багато інших ліків (мефенамінову кислоту, амізон, тізалуд) і на наступний день 24 г ацетамінофену. Поступила в стаціонар за 6 год після прийому ацетамінофену. При надходженні в стаціонар концентрація в крові ацетамінофену становила 0,9 г/л, ацетилсаліцилової кислоти – 0,25 г/л. Загальний стан компенсований: помірна тахікардія, ЧСС – 120 уд./хв, АТ – 104/63 мм рт. ст., SpO<sub>2</sub> – 99 %, частота дихання – 18/хв.

За даними літератури, потенційна летальна доза ацетамінофену становить більше 150 мг/кг, доза прийнята пацієнткою становила 394 мг/кг.

Згідно з номограмою Румака-Метью, рівень ацетамінофену, за якого очікується розвиток гострої печінкової недостатності станом на 6 год експозиції, становить 120 мг/мл (сироватковий рівень станом на 6 год експозиції в пацієнтки – 900 мг/мл); станом на 24 год експозиції – цей рівень більше 5 мг/мл (у пацієнтки – 53 мг/мл).

Проведено промивання шлунка. Від моменту поступлення розпочато титровану інфузію специфічного антидота – N-ацетилцистеїну за схемою: перша доза – 150 мг/кг у 200 мл 0,9 % NaCl протягом 30 хв; друга доза – 50 мг/кг у 400 мл 0,9 % NaCl протягом 4 год; третя доза – 100 мг/кг у 1000 мл 0,9 % NaCl протягом 16 год. Призначено сорбенти, H-2-гістаміноблокатор (фамотидин), інгібітор протонної помпи (пантопразол), налагоджено інфузійну терапію. Враховуючи наявні дані, що парацетамол, ацетилсаліцилова кислота та інші медикаменти частково елімінуються в разі застосування екстракорпоральних методів детоксикації, через 2 год від моменту поступлення налагоджено центральний венозний доступ – діалізний катетер Fresenius, 11Fr, у v. jugularis interna dextra, під контролем УЗ. Через 3 год



від моменту поступлення розпочато CVVHDF (Continuous veno-venous hemodiafiltration) апаратом Prismaflex (враховуючи високий ризик фульмінантної печінкової, а також ниркової недостатності).

Лабораторно: при надходженні до стаціонару мав місце високий лейкоцитоз ( $20,3 \cdot 10^9/\text{л}$ ), який протягом 4 діб нормалізувався. Проявів інфекції в пацієнтки не було, не гарячувала. Тому лейкоцитоз розцінений як прояв токсичної дії медикаментів. Отримувала антибіотикопрофілактику (цефоперазон/сульбактам).

На наступний день 15.05.2019 (24 год експозиції) спостерігалось значне зниження концентрації ацетамінофену до  $0,053 \text{ г/л}$  та ацетилсаліцилової кислоти – до  $0,077 \text{ г/л}$ .

Даний клінічний випадок свідчить про ефективність застосування методики CVVHDF у запобіганні розвитку ураження печінки та гострого ушкодження нирок на фоні комбінованого отруєння ацетилсаліциловою кислотою та ацетамінофеном. При наданні спеціалізованої токсикологічної допомоги подібним пацієнтам вкрай важливим є вчасний початок антидотної терапії та еферентних методів детоксикації, що дозволяє швидко виводити медикаменти та токсичні сполуки з крові та запобігти розвитку тяжких ускладнень. Лабораторне визначення концентрації ацетамінофену та ацетилсаліцилової кислоти дозволяє прогнозувати перебіг ускладнень і своєчасно починати адекватне лікування при отруєннях.

*Ключові слова: отруєння, ацетамінофен, ацетилсаліцилова кислота, екстракорпоральні методи детоксикації, антидотна терапія*

**Р. Ю. Собко, П. С. Бодак, Т. Б. Оранский, М. А. Ковалев,  
Т. Т. Борачок, У. А. Фесенко**

### **Клинический случай отравления ацетаминифеном и ацетилсалициловой кислотой**

В статье описана роль специфической антидотной терапии и экстракорпоральных методов детоксикации аппаратом Prismaflex у пациентки с медикаментозным отравлением парацетамолом и ацетилсалициловой кислотой. Пациентка 16 лет приняла с суицидальной целью 10 г ацетилсалициловой кислоты, много других лекарств (мефенаминовую кислоту, амизон, тизалуд) и на следующий день 24 г ацетаминифена. Поступила в стационар через 6 ч после приема ацетаминифена. Концентрация в крови ацетаминифена при поступлении в стационар составила  $0,9 \text{ г/л}$ , ацетилсалициловой кислоты –  $0,25 \text{ г/л}$ . Общее состояние компенсированное: умеренная тахикардия, ЧСС –  $120 \text{ уд./мин}$ , АД –  $104/63 \text{ мм рт. ст.}$ ,  $\text{SpO}_2$  – 99 %, частота дыхания –  $18/\text{мин}$ .

По данным литературы потенциальная летальная доза ацетаминифена составляет больше  $150 \text{ мг/кг}$ , доза принятая пациенткой составила  $394 \text{ мг/кг}$ .

Согласно номограмме Румака-Метью – уровень ацетаминифена, при котором ожидается развитие острой печеночной недостаточности, через 6 ч экспозиции составляет  $120 \text{ мкг/мл}$  (сывороточный уровень через 6 ч экспозиции у пациентки –  $900 \text{ мкг/мл}$ ), на 24 ч экспозиции – этот уровень больше  $5 \text{ мкг/мл}$  (у пациентки –  $53 \text{ мкг/мл}$ ).

Проведено промывание желудка. С момента поступления начата титрованная инфузия специфического антидота – N-ацетилцистеина по схеме: первая доза –  $150 \text{ мг/кг}$  в  $200 \text{ мл}$   $0,9 \text{ \% NaCl}$  в течение  $30 \text{ мин}$ ; вторая доза –  $50 \text{ мг/кг}$  в  $400 \text{ мл}$   $0,9 \text{ \% NaCl}$  в течение  $4 \text{ ч}$ ; третья доза –  $100 \text{ мг/кг}$  в  $1000 \text{ мл}$   $0,9 \text{ \% NaCl}$  в течение  $16 \text{ ч}$ . Назначены сорбенты, N-2-гистаминоблокатор (фамотидин), ингибитор протонной помпы (пантопразол), начата инфузионная терапия.

Учитывая данные о том, что парацетамол, ацетилсалициловая кислота и другие медикаменты частично элиминируются при использовании экстракорпоральных методов детоксикации, через 2 ч с момента поступления обеспечен центральный венозный доступ – диализный катетер Fresenius, 11Fr, в v. jugularis interna dextra под контролем УЗ. Через 3 ч с момента поступления начато CVVHDF (Continuous veno-venous hemodiafiltration) аппаратом Prismaflex (учитывая высокий риск фульминантной печеночной, а также почечной недостаточности).

Лабораторно: при поступлении в стационар имел место высокий лейкоцитоз ( $20,3 \cdot 10^9/\text{л}$ ), который в течение 4 дней нормализовался. Проявлений инфекций у пациентки не было, не лихорадила. Поэтому лейкоцитоз рассмотрен как проявление токсического действия медикаментов. Получала антибиотикопрофилактику (цефоперазон/сульбактам).

На следующий день (24 ч экспозиции) наблюдалось значительное снижение концентрации ацетаминифена до  $0,053 \text{ г/л}$  и ацетилсалициловой кислоты – до  $0,077 \text{ г/л}$ .

Рассмотренный клинический случай доказывает эффективность использования методики CVVHDF в предотвращении развития повреждения печени и острого повреждения почек при комбинированном отравлении ацетилсалициловой кислотой и ацетаминифеном. При оказании специализированной токсикологической помощи подобным пациентам очень важным является своевременное начало антидотной терапии и эферентных методов детоксикации, что позволяет быстро вывести медикаменты и другие токсические соединения из крови и предотвратить развитие тяжелых осложнений. Лабораторное определение концентрации ацетаминифена и ацетилсалициловой кислоты позволяет прогнозировать развитие осложнений и своевременно начинать адекватное лечение при отравлениях.

*Ключевые слова: отравление, ацетаминифен, ацетилсалициловая кислота, экстракорпоральные методы детоксикации, антидотная терапия*

---

---

**R. Y. Sobko, P. S. Bodak, T. B. Oranskyi, M. O. Kovalov, T. T. Borachok, U. A. Fesenko**  
**Clinical case report of acetaminophen and acetylsalicylic acid poisoning**

The article describes the role of specific antidote therapy and extracorporeal detoxification methods with Prismaflex in patient with paracetamol and acetylsalicylic acid poisoning. A 16-year-old girl took per os for suicide 10 g of acetylsalicylic acid, many other drugs (mefenamic acid, amizon, tizalud) and 24 g of acetaminophen on the next day. She was admitted to the hospital 6 hours after taking acetaminophen. On admission to the hospital the concentration of acetaminophen in the blood was 0.9 g/l and acetylsalicylic acid – 0.25 g/l. The physical status was compensated: moderate tachycardia, heart rate – 120 beats/min, blood pressure 104/63 mm Hg, SpO<sub>2</sub> – 99 %, respiratory rate – 18/min.

According to the literature, the potential lethal dose of acetaminophen is more than 150 mg/kg, the dose taken by the patient was – 394 mg/kg.

According to the Rumack-Matthew nomogram, the level of acetaminophen at which the development of acute liver failure is expected in 6 hours of exposure is 120 µg/ml (serum level in 6 hours of exposure in our patient was 900 µg/ml); and in 24 hours of exposure this level is expected as more than 5 µg/ml (the patient has 53 µg/ml).

Gastric lavage was performed. Immediately, a titrated infusion of a specific antidote – N-acetylcysteine was started according to the scheme: 1<sup>st</sup> dose – of 150 mg/kg in 200 ml of 0.9 % NaCl for 30 minutes; 2<sup>nd</sup> dose – of 50 mg/kg in 400 ml of 0.9 % NaCl for 4 hours; 3<sup>rd</sup> dose – of 100 mg/kg in 1000 ml of 0.9 % NaCl for 16 hours. Sorbents, H-2-histamine blocker (famotidine), proton pump inhibitor (pantoprazole), fluid therapy were prescribed.

Given the available data that paracetamol, acetylsalicylic acid and other drugs are partially eliminated using extracorporeal detoxification methods, in 2 hours after admission, a central venous access was performed – the dialysis catheter Fresenius, 11Fr, in v. *jugularis interna dextra*, under the ultrasound control. CVVHDF (Continuous veno-venous hemodiafiltration) with Prismaflex (given the high risk of fulminant hepatic as well as renal failure) was started in 3 hours after admission.

Laboratory tests: upon admission to the hospital there was a high leukocytosis ( $20.3 \cdot 10^9/l$ , which returned to normal within 4 days. The patient had no manifestations of infection, did not have a fever. Therefore, leukocytosis is regarded as a manifestation of the toxic effects of drugs. She received antibiotic prophylaxis (cefoperazone/sulbactam).

The second day (24 hours of exposure), there was a significant decrease in the serum concentration of acetaminophen to 0.053 g/l; and acetylsalicylic acid – up to 0.077 g/l.

This case report indicates the effectiveness of the continuous veno-venous hemodiafiltration in prevention of acute kidney injury and liver failure in combined severe poisoning with acetylsalicylic acid and acetaminophen. In specialized toxicological management of such patient's early initiation of antidote therapy and extracorporeal detoxication plays significant role and allows to avoid complications. Laboratory determination of the concentration of acetaminophen and acetylsalicylic acid allows to predict the occurrence of complications and to start adequate treatment of poisoning timely.

*Key words: poisoning, acetaminophen, acetylsalicylic acid, extracorporeal detoxification methods, antidote therapy*

---

Надійшла: 3 серпня 2021 р.

Прийнята до друку: 20 серпня 2021 р.

**Контактна особа:** Оранський Тарас Богданович, лікар-анестезіолог, відділення анестезіології та інтенсивної терапії, Комунальне некомерційне підприємство Львівської обласної ради «Західноукраїнський спеціалізований дитячий медичний центр», буд. 27, вул. Дністерська, м. Львів, 79035. Тел.: + 38 0 63 433 66 36. Електронна пошта: oranskyitbo@gmail.com